injectée à la mère déclenche la pycnose spécifique des cellules B des îlots fœtaux. Il semble donc que les cellules B doivent atteindre un certain « degré de maturité » pour que leur sensibilité spécifique à l'alloxane soit réalisée.

Les lésions hépatiques fœtales et surtout les altérations spécifiques des cellules B des îlots pancréatiques des fœtus âgés montrent que la barrière placentaire ne s'oppose pas au passage de l'alloxane, du sang maternel dans le sang fœtal.

BIBLIOGRAPHIE

Du Bois, A. M. 1954. *Action de l'intoxication alloxanique sur le foie de Cobaye.* Z. Zellforsch. 40:585.

— 1957. *Intoxication alloxanique chez la femelle de Cobaye gravide. Effets sur la mère et le fœtus.* Sous presse.

— et S. Ducommun. 1955. *Développement et teneur en glycogène du placenta de Cobaye.* Rev. suisse Zool. 62: 418.

Faller, A. 1955. *Les phénomènes de régénération cellulaire pancréatique dans les diabètes chroniques par l'alloxane et l'acide dialurique.* Rev. intern. hépatologie 5: 215.

Ferner, H. 1952. *Das Inselsystem des Pankreas.* G. Thieme Verlag. Stuttgart.

P. de Moor. 1953. *Le diabète alloxanique.* Masson, 1953.

N° 14. **D. Rosenbusch-Weihs** et **K. Ponse,** Genève. — Actions rapides et lointaines de l'hypophysectomie chez le cobaye [1].

L'hypophysectomie du Cobaye présente certaines particularités plus difficiles à surmonter que pour d'autres animaux servant aux expériences. C'est pourquoi nous avons jugé utile de relater ici

[1] Ces expériences ont pu être faites dans le cadre d'une recherche générale sur la fonction androgène de l'ovaire grâce à des subventions du Fonds National Suisse de la Recherche Scientifique, à l'hospitalité de la Station de zoologie expérimentale, directeur professeur E. Guyénot, et à la direction scientifique des professeurs K. Ponse (Genève) et M. F. Jayle (Sorbonne, Paris).

brièvement quelques perfectionnements apportés à la technique opératoire.

1. L'anesthésie doit être faite à l'éther frais, conservé à la glacière, et non à la morphine-chloral ou à l'invertine.

L'amélioration essentielle a été la trachéotomie, pratiquée assez souvent chez les Rats. On adapte à la forme de la tête du Cobaye une canule coudée et recourbée qui plonge dans un petit flacon muni d'un tampon de coton imbibé d'éther: ainsi on évite tout danger d'obstruction des voies respiratoires par les mucosités nasales ou les vomissements; même si les réflexes respiratoires cessent momentanément par compression du nerf laryngé, l'éther continue à exercer son action sur les poumons. C'est là un progrès sensible sur les méthodes d'anesthésie par injections intrapéritonéales, complétées par un masque d'éther.

2. Il faut que la tête du Cobaye repose dans un moule en plâtre adapté à sa taille et dont l'inclinaison permet une bonne approche opératoire.

3. Après s'être frayé rapidement la voie d'accès jusqu'à la base du crâne, sous le larynx, on place un entonnoir (écarteur nasal), muni de denticules à son extrémité étroite, qui sert à triple fin: comme écarteur, comme antidérapant lorsqu'on trépane et comme protecteur du trépan, ce qui évite tout entraînement de tissus par le mouvement giratoire du trépan.

4. L'aspiration de l'hypophyse au moyen d'une canule reliée à un flacon intermédiaire, puis au vide (trompe à eau) reste toujours encore le temps crucial de l'intervention, puisqu'un tiers seulement de la glande est dénudé après trépanation du sphénoïde et déchirure de la dure mère transparente. De plus les veines capsulaires fixent fortement les bords latéraux de la glande au sinus coronaire. L'écartement faible des deux branches droite et gauche de ce sinus limite forcément la grandeur du trou de trépanation. Le danger principal est sa lésion entraînant une forte hémorragie. La succion doit être réglée par la pression du doigt sur un orifice pratiqué dans la partie coudée de la canule, qui doit avoir un calibre exactement adapté à celui du trou de trépanation.

Le recueil de l'hypophyse aspirée, entière ou par fragments, dans un flacon intermédiaire, nous paraît une première garantie pour l'examen de l'intégrité de l'ablation, tandis que le prélèvement par

petites succions successives avec départ direct des fragments dans la canalisation du vide nous semble une méthode défectueuse.

5. Néanmoins, une vérification très serrée à l'autopsie est de rigueur, et nous rejoignons ici l'opinion de MORICARD à ce sujet. En effet, la tige recouverte par la portion supra-sellaire de la *pars tuberalis* reste forcément en place dans les opérations correctes, lorsque la tente membraneuse de la dépression hypophysaire reste

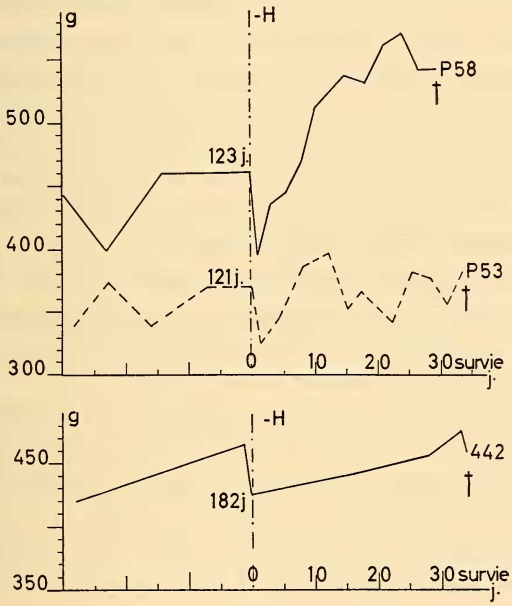

FIG. 1.

Courbes de poids comparées de femelles de Cobayes hypophysectomisées:
P 58: nourrie avec le mélange de la Pallanterie (excès de vitamines B6, B12; Terramycine; autres facteurs de croissance ?).
P 53: Femelle de même âge, hypophysectomisée en même temps, nourrie normalement.
442: Même nourriture que P. 53; présence d'un reliquat.

intacte. Nous avons toujours prélevé et coupé le moignon rétracté de cette tige á l'autopsie, mais il ne semble pas, dans la majorité des cas, que cette fraction de *pars tuberalis* ait pu exercer une action gonadotrope après ou sans traitements subséquents.

Cependant, en pratiquant des décalcifications de la base du crâne et des coupes sériées, nous avons plusieurs fois retrouvé des quantités importantes de *pars tuberalis* et même de *pars distalis*.

6. L'examen de la courbe de poids des opérés, si précieuse dans la majorité des cas pour les jeunes Rats, n'est pas un critère suffisant pour le Cobaye. Même si elle fluctue autour d'un plateau après l'opération, il peut y avoir des reliquats et, d'autre part, même si elle monte en flèche, cela ne prouve pas l'existence d'un tel résidu.

En effet, des lésions hypothalamiques dues à une aspiration trop brutale, peuvent déclencher une obésité diencéphalique et, d'autre part, un régime non approprié peut faire monter la courbe de poids d'une façon surprenante en l'absence de tissu hypophysaire: c'est à nos dépens que nous en avons fait l'expérience avec une nourriture préparée au Moulin de la Pallanterie et qui contient beaucoup trop de vitamines (B 6, B 12, etc.) des antibiotiques (terramycine) et un facteur de croissance nouveau, étudié par la firme Labaz actuellement, et que les éleveurs ajoutent dans leur mélange pour faire engraisser leur volaille.

Il va de soi que les soins postopératoires sont importants: (sulfostérane dans la plaie musculaire pour éviter des infections), température constante ($\pm$ 20°), injections de glucose à 5% et nourriture abondante.

Le choix des animaux pour des expériences de plusieurs semaines est très important: trop jeunes ils résistent mal; trop âgés la trépanation et la succion présentent plus de difficultés. Un poids moyen de 400-500 gr nous a paru avantageux.

De plus, la connaissance exacte de leur âge (sensibilité hypophysaire), des durées de leurs cycles, de la normalité de ceux-ci vérifiée sur frottis vaginaux, et du moment du cycle par rapport au jour de l'hypophysectomie sont des données indispensables: nous le verrons en particulier pour la question de la persistance des corps jaunes après l'opération.

Des mesures métaboliques devant être effectuées après l'hypophysectomie, il faut connaître la norme de leur élimination urinaire avant l'intervention et, pour cela, adapter les femelles aux cages à métabolisme et effectuer les prises d'urines à des moments déterminés du cycle. Il faut ensuite opérer les femelles et faire de nouvelles prises aussi vite que possible (4e-10e jour), puis au cours des semaines suivantes. Bien souvent la mort intervient trop tôt, et alors un gros travail préliminaire d'observations et de dosages semble perdu.

Néanmoins ces morts prématurées nous ont permis de fixer nos idées au sujet de la rapidité étonnante de certaines réactions à l'opération; observations précieuses qui ont permis d'autres développements.

Le nombre total de femelles de Cobayes hypophysectomisées à été de 121; 51 ♀ ont survécu de 1 à 10 jours, 70 ♀ ont survécu plus de 10 jours.

La mortalité totale est de 28% entre le 1er et le 4e jour, après quoi elle devient négligeable.

Il faut avouer que même dans les meilleures conditions techniques (éclairage plongeant fixé à un bon binoculaire, appareil à trépaner articulé, souple et maniable), l'opération reste difficile, et qu'à chaque nouvelle série, l'opérateur doit se « refaire la main ».

Enfin il est des saisons néfastes à l'expérimentation: premiers froids, herbe mouillée, passage d'une nourriture verte à base d'herbe et de pissenlits à l'alimentation d'hiver (son, betteraves, graines); en hiver l'addition d'une dose déterminée de vitamine C est absolument indispensable si l'on ne veut pas fausser les dosages.

Examens des résultats.

I. Techniques.

En dehors des pesées de l'animal, des organes (poids absolus et poids relatifs en mg-%), de l'observation des ouvertures vaginales et des mamelons, des coupes sériées de la quasi totalité des deux ovaires sont nécessaires pour exclure ou préciser l'existence d'un corps jaune.

Des examens de l'état histologique du vagin, des cornes utérines, des thyroïdes et des surrénales ont été effectués après coloration à l'hémalun-éosine, azan et mucicarmin.

Les ovaires, surrénales, cornes utérines ont été étudiés en outre sur coupes à la congélation colorées au Rouge Soudan, à la réaction du Schultze (cholestérol et précurseur des stéroïdes) et à la réaction du Plasmal (lipides en catabolisme ou anabolisme).

II.

Nous nous sommes attachés avant tout:

a) à l'étude de la rapidité et du degré de l'atrésie folliculaire ovarienne;

b) au degré d'aplasie du tractus génital;

c) à la réaction lipidique liée à la stéroïdogénèse;

d) à l'atrophie des thyroïdes et des surrénales;
Il faut remarquer que la surrénale régresse lentement, conserve une zone lipidique active quoique réduite, et qu'elle assure la survie de l'animal. Elle sécrète encore des stéroïdes dont la quantité ne tombe pas à zéro (17-cétostéroïdes et GBS), ce qui explique l'absence d'aplasie totale du système génital.



Fig. 2.
Index nucléaire du tissu théco-interstitiel selon Guyénot.

a) *Atrésie ovarienne.*

Au cours de ces examens, l'étude de l'index nucléaire moyen du tissu théco-interstitiel ovarien selon Guyénot (1946), nous a rendu les plus grands services et nous paraît être la pierre de touche de tous nos résultats, avec, de plus, une sensibilité exquise, qui permet des réactions très rapides et des diagnostics précis.

Il s'agit de compter le nombre moyen de tous les noyaux dessinés à un grossissement fixe à la chambre claire, sur 12 carrés de 3 cm de côté dans plusieurs coupes différentes des deux ovaires.

Ce nombre est inversément proportionnel à la taille, c'est-à-dire à l'activité des cellules — et directement parallèle à leur degré de ratatinement, d'atrophie cellulaire consécutive à l'hypophysectomie.

Le nombre moyen normal est de ± 36. Après hypophysectomie il monte au dessus de 42 en 24 heures et atteint 55 — 62 en plus de 3 semaines, tandis que l'index est intermédiaire lorsqu'il y a un petit reliquat hypophysaire (40,7 après 4 semaines chez la femelle 442), — et baisse en dessous de 30, un à deux jours après injections gonadotropes LH, pour plonger à 20 et à 15 en une semaine au cours des traitements, jusqu'à ce que l'accoutumance à l'hormone injectée le fasse remonter quelque peu (18 à 24).

Nous estimons que l'étude de l'index nucléaire doit obligatoirement accompagner toute étude sur l'activité hypophysaire.

b) *Vagin et cornes utérines.*

L'orifice vaginal reste fermé, sauf si l'on a hypophysectomisé l'animal juste à la veille d'un cycle: on peut alors observer un point douteux indiquant un début de pro-oestre.

L'épithélium du vagin retourne au di-oestre, mais les figures d'aplasie exagérée nous paraissent être des conséquences d'autopsies *post-mortem*: la quantité de stéroïdes corticosurrénaliens persistants nous semble exclure une régresssion totale. Dans de rares cas, quelques cellules caliciformes muqueuses ou une légère réaction mucifiée générale signalent la présence d'un reliquat, même très petit.

Remarquons qu'il faut nettement distinguer cette réaction tardive et lointaine d'une mucification variable mais incontestable et transitoire signalée déjà par Guyénot-Held-Ponse (1938), entre le 4e et le 11e jour après l'hypophysectomie et qui correspond à une nette élévation des oestroïdes urinaires (ou steroïdes Kober positifs) observée par M. F. Jayle dans l'urine de ces Cobayes non traités: nous pensons qu'il s'agit d'une décharge sanguine des *liquor folliculi* des follicules détruits par atrésie massive à la suite de l'hypophysectomie.

Les cornes utérines aplaties et peu vascularisées régressent mais dans des proportions variables selon l'âge de la femelle. Leur état histologique est un di-oestre exagéré, sauf en ce qui concerne une

certaine activité sécrétoire faible des glandes, retrouvée chez les castrats (activité corticosurrénalienne?).

Les mamelons sont toujours très petits et flasques, la glande mammaire involuée, le clitoris atrophié.

c) *Thyroïdes et surrénales.*

Les thyroïdes régressent plus lentement et leurs réactions pondérales sont trop variables dans les conditions de notre élevage: seule compte la mise au repos de l'épithélium et de la colloïde selon les données classiques. Si les points de départ n'ont pas été trop élevés, on peut dire que le poids relatif des thyroïdes tombe à 5-10 mg% après la deuxième semaine.

Les surrénales régressent encore plus lentement et leur poids relatif tombe à 35-57 mg% (65% pour les normales). Mais si ce chiffre excède 47% on peut soupçonner — ou bien l'on trouve — un reliquat préhypophysaire. Leur turgescence se perd, la paroi s'affaisse, parallèlement à la délipidation et à la mise au repos des couches de la fasciculée externe qui viennent grossir la glomérulée et s'ajoutent à l'hyperplasie de la capsule conjonctive externe.

d) *Décharge très rapide des lipides soudanophiles.*

Cette décharge dans l'ovaire et les cornes utérines est à signaler et marche de pair avec les réactions de Schultze et plasmales atténuées puis négatives. Il faut au contraire se rappeler, qu'en cas d'accoutumance aux injections gonadotropes LH, il y a recharge du tissu théco-interstitiel d'atrésie grâce à une stimulation directe de celui-ci.

La délipidation des surrénales est beaucoup plus lente et partielle comparée à celle de l'ovaire. Cependant, si au bout de 3 à 4 semaines la couche lipidique n'est pas réduite à une mince bande de la fasciculée externe, si celle-ci présente des « épines lipidiques centripètes » on peut fortement soupçonner une ablation incomplète de l'hypophyse, parallèle à un pourcentage relatif trop élevé des surrénales (47% au lieu de 33 à 41%).

III. *Persistance de corps jaunes chez l'animal hypophysectomisé.*

Si l'on a dès longtemps signalé la persistance de gros corps jaunes turgescents chez les Rats hypophysoprives et leur disparition très rapide lors d'injections d'hormones gonadotropes LH (Greep),

les auteurs ayant travaillé sur le Cobaye ne les signalent pas. Nous avons par conséquent été surpris de constater leur persistance prolongée chez 7 sur 10 Cobayes totalement hypophysectomisés depuis plus de 4 semaines, et davantage, dans les expériences de courte durée. En tenant compte du jour du cycle à l'opération, nous avons même des cas où le corps jaune a dû se former après l'opération. On les retrouve même 9 semaines après la dernière ovulation.

Fig. 3.

442: Persistance d'un corps jaune frais 45 jours après la dernière ouverture vaginale, très peu soudanophile, et de 4 vieux corps jaunes résiduels très soudanophiles (× 20).

Sans doute présentent-ils parfois déjà des signes de dégénérescence, mais dans quelques cas ils ont encore un aspect très actif: turgescents et éosinophiles, avec peu de lipides fins.

C'est alors que les dosages des métabolites des corps jaunes donnent des indications inattendues et précieuses, et ont même

permis de dépister une activité lutéale de tumeurs ovariennes intrafolliculaires, de type syncytio-trophoblaste, comme nous en avons publié 5 cas et dont nous venons de retrouver 3 autres.

Conclusions.

Avec une bonne technique, une nourriture appropriée, nous sommes à même aujourd'hui d'étudier les résultats rapides ou à long terme d'hypophysectomies de Cobayes, ce qui nous a permis d'aborder avec fruit le problème de la virilisation paradoxale sous l'influence des gonadotropines choriales, confirmant en tous points les résultats obtenus par K. Ponse sur les Rats. Enfin ceci nous a permis l'étude biochimique des réactions par les dosages des métabolites urinaires, but essentiel que s'était proposé K. Ponse.

AUTEURS CITÉS

Greep, R. O. and J. Ch. Jones. 1950. *Steroid control of pituitary function.* Recent progress in Hormone Research. 5: 197-261.

Guyenot, E. 1946. *Les deux actions gonadotropes de l'urine de femme enceinte.* Rev. suisse Zool. 53: 1-120.

— E. Held et K. Ponse. 1938. *Action auxogène pure d'une urine de femme ovariectomisée.* Arch. Anat. Histol. et Embryol. 26: 289-345.

Moricard, R. 1947. *De la formation du 1er globule polaire après hypophysectomie incomplète, fonction de la pars tuberalis, effet des gonadotrophines.* IIe congrès Français de Gynécologie, Expansion scientifique française. 199-125.

Ponse, K., D. Weihs, O. Libert et R. Dovaz. 1954. *Trophoblastomes ovariens et leur activité endocrine chez le Cobaye.* Acta endocr. 17: 355-365.